

PHẪU THUẬT TẠO HÌNH THẨM MỸ ĐƯỜNG VIÊN KHUÔN MẶT

THS.BS.LÊ TẤN HÙNG
KHOA TẠO HÌNH THẨM MỸ
BV.RHMTPHCM

1. Mở đầu
2. Tổng quan
3. Đối tượng và phương pháp
4. Một số kết quả lâm sàng
5. Kết luận

1

2

MỞ ĐẦU

Hình dạng và kích thước của xương mặt:

- Yếu tố cơ bản quyết định diện mạo khuôn mặt.
- Phân biệt sự khác nhau giữa các dân tộc.
- Gương mặt của người Đông Á: ngắn và rộng hơn gương mặt của người da trắng.



LEE YOUNG AE

Văn hóa Phương Đông:

- Gương mặt trông mạnh mẽ hoặc nam tính: không hấp dẫn
- Gương mặt trái xoan (round-shaped face, egg shaped face, oval shaped face) được ưa thích hơn gương mặt vuông (square-shaped face).

Yong-Ha Kim, Byung-Chae Cho, Lun-Jou Lo. 2010

3

Yong-Ha Kim, Byung-Chae Cho, Lun-Jou Lo. 2010

4

LEE YOUNG AE



MỞ ĐẦU

Phẫu thuật tạo hình thẩm mỹ đường viền khuôn mặt (Facial contouring surgery):

- Các quốc gia Đông Á
 - Đang phát triển rất mạnh mẽ
 - Trào lưu thẩm mỹ
- Việt nam chúng ta cũng sẽ không là một ngoại lệ

Yong-Ha Kim, Byung-Chae Cho, Lun-Jou Lo.

6

Phẫu thuật tạo hình thẩm mỹ đường nét khuôn mặt (Facial contouring surgery):

- Phẫu thuật tạo hình thu nhỏ gò má (zygoma reduction),
- Cắt góc hàm (angle resection)

7

TỔNG QUAN THTMKM

- **Vùng nhãn:** gò trên ổ mắt, gò má-tầng giữa mặt, xương hàm dưới-cằm.
- **Vùng chòm:** trán, ổ mắt-thái dương, mô mềm má và cổ
- **Thay đổi:**
 - ✓ **vùng nhãn:** xương
 - ✓ **Vùng chòm:** mô mềm



8

TỔNG QUAN THPTMKM

Các thủ thuật tạo hình thẩm mỹ thường được dùng nhất ở mặt:

- Gò má, góc hàm, cằm, chỉnh hàm, mũi
- Mí mắt, điều khắc mỡ.
- Việc kết hợp nhiều thủ thuật có thể giúp cho việc tái cân bằng tất cả mọi bộ phận của khuôn mặt được hoàn hảo hơn

Yong-Ha Kim, Byung-Chae Cho, Lun-Jou Lo. 2010

9

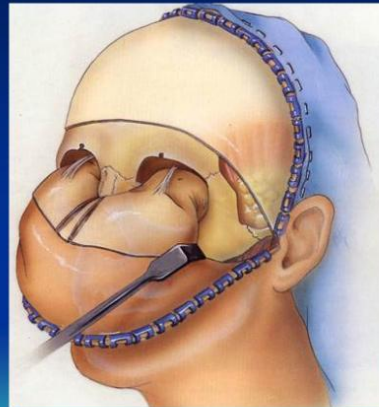
TỔNG QUAN: Cắt góc hàm

- 1974, Adams cắt cơ cắn và góc hàm qua đường rạch ngoài mặt
- 1996, Deguchi :cắt chẻ xương góc hàm
- 1997, Jin: cắt góc hàm bằng cưa dao đồng tịnh tiến qua đường rạch nhỏ vùng dưới hàm
- 2005, Ma và Fang: cắt góc hàm với nội soi hỗ trợ
- In 2010, Kim: cắt góc hàm đồng thời với BSSO

10

TỔNG QUAN: Phẫu thuật tạo hình thu nhỏ gò má

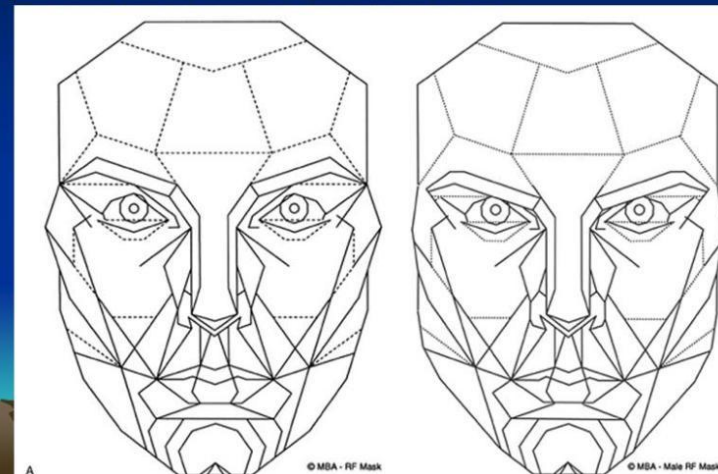
- 1987 Whitaker: cắt cung tiếp và mài xương gò má qua đường rạch coronal 2 bên
- 1996 Onizuka: cắt cung tiếp bằng cưa đục xương và mài xương gò má qua đường rạch trong miệng
- 2004, Kim và Seul: cắt xương gò má dạng L qua đường rạch trong miệng



11

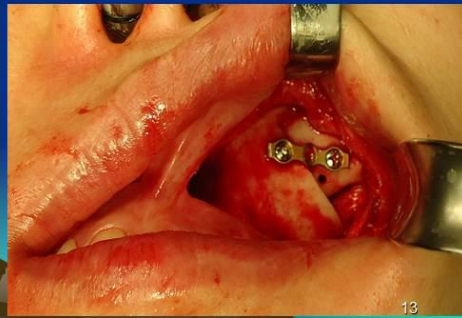
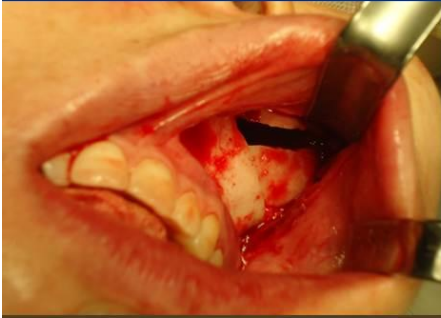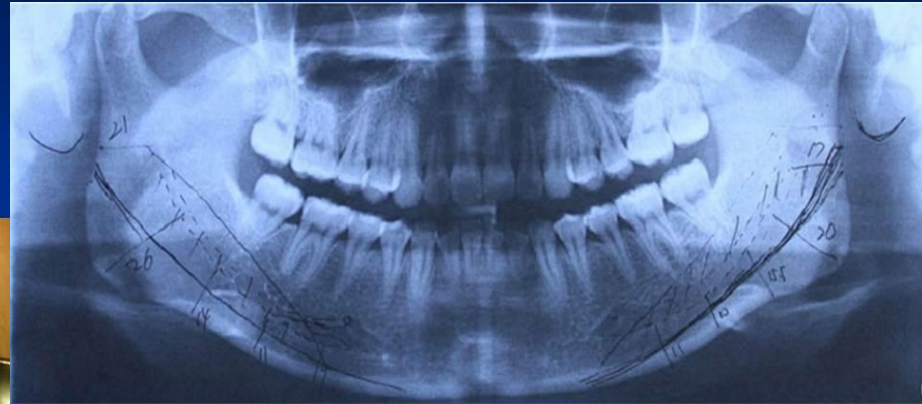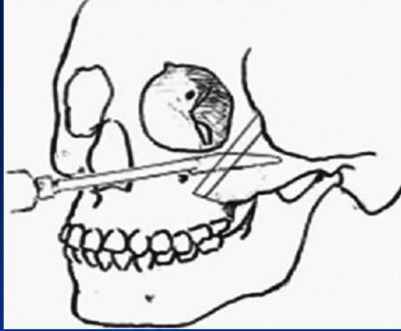
PHƯƠNG PHÁP

Facial Golden Mask Kim YH. Easy facial analysis using the facial golden mask. J Craniofac Surg 2007; 18:643-649.)



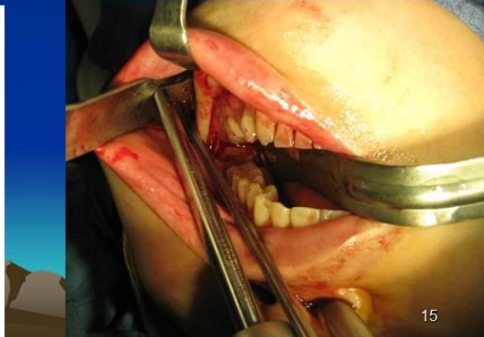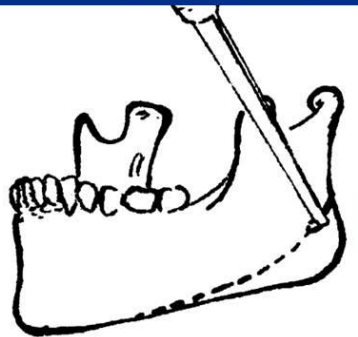
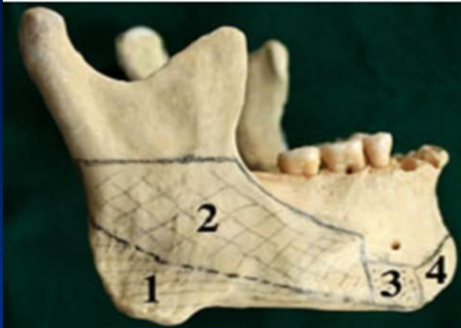
12

ZYGOMA REDUCTION

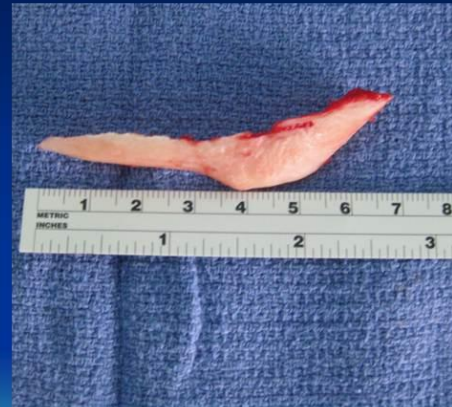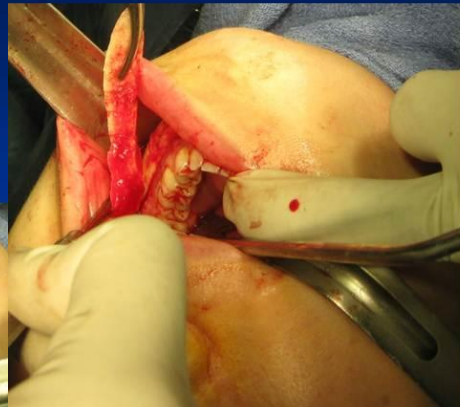


13

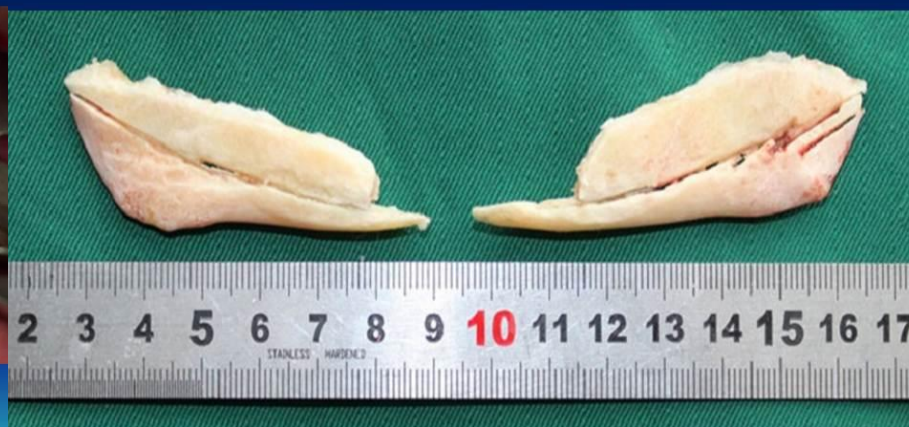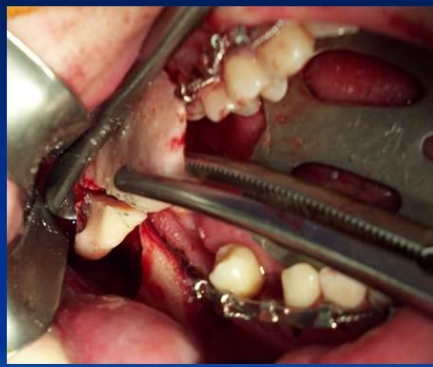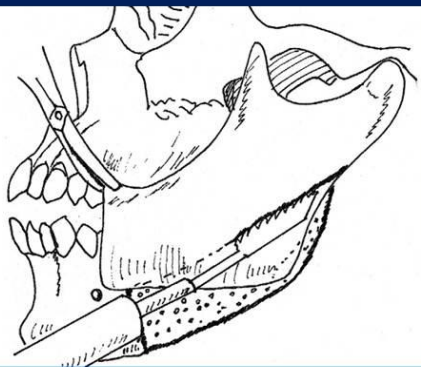
14



15

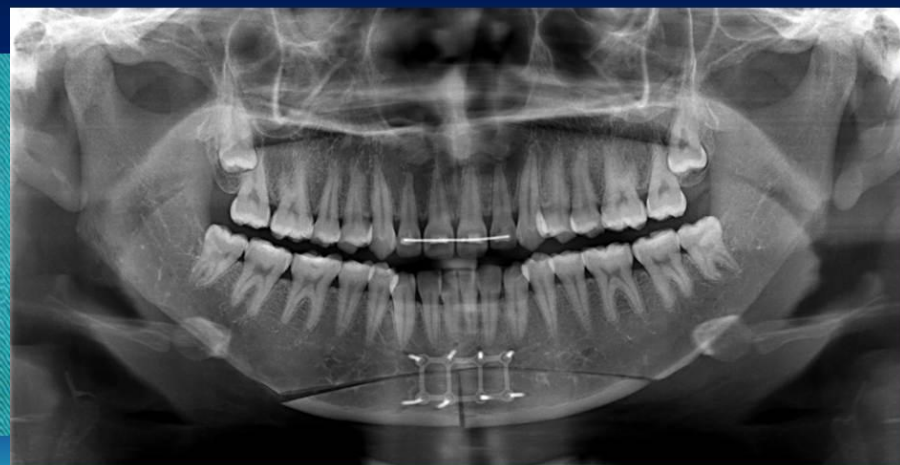
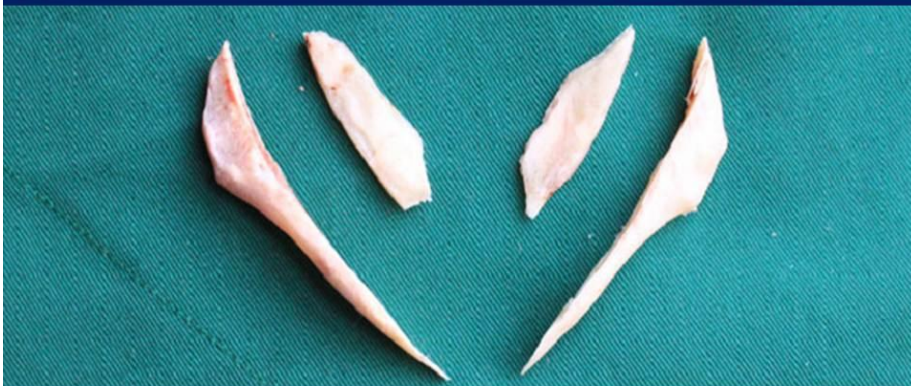
16



17

18



19

20

KẾT LUẬN

Phẫu thuật tạo hình thẩm mỹ đường nét khuôn mặt (Facial contouring surgery):

- Hạ thấp gò má cao
- Gương mặt vuông → trái xoan
- Trào lưu thẩm mỹ
- Rủi ro, tai biến

21

BVRHMTPHCM

- >100 ca
- Xử lý thành công tai biến cho bn được pt tại Hàn quốc
- Việc kết hợp nhiều thủ thuật có thể giúp cho việc tái cân bằng tất cả mọi bộ phận của khuôn mặt được hoàn hảo hơn. Những thủ thuật này nên được dựa trên nhu cầu, hình thái giải phẫu của bệnh nhân và những di chứng phẫu thuật có thể xảy ra.

22

XIN CẢM ƠN SỰ THEO
DÕI CỦA QUÝ VỊ

23